Vías de acceso a la faringe

D Stoll
H Chambrin
G Dolivet

Resumen. – La faringe es un conducto musculomembranoso que se extiende de la base del cráneo a la boca del esófago; clásicamente se subdivide en tres niveles anatómicos según marcas teóricas que las necesidades quirúrgicas ignoran en la mayoría de los casos. Por razones didácticas, esta subdivisión en tres niveles, naso, oro y laringofaríngeo, merece ser conservada en la exposición de las vías de acceso a la faringe. Este concepto excluye las técnicas propias de exéresis o de reparación de este órgano, tanto aisladas como asociadas por razones oncológicas o funcionales a maniobras sobre el órgano adyacente, la laringe por ejemplo, como sucede con frecuencia.
Estas vías, descritas en función de la pared considerada, no pueden excluir el acceso de las regiones contiguas hacia las cuales pueden extenderse las lesiones de la faringe propiamente dicha.
Está claro que existe una desproporción entre las vías de acceso de la orofaringe y sobre todo de la rinofaringe, para las cuales, gracias al desarrollo tecnológico, existe un abanico de posibilidades, y las de la hipofaringe, cuyo acceso principal es la laringectomía total que, por cierto, no se tratará aquí [22].

© 2000, Editions Scientifiques et Médicales Elsevier SAS, París. Todos los derechos reservados.

Vías de acceso a la rinofaringe

VÍAS NATURALES

La generalización del uso de endoscopios flexibles y rígidos, asociados a un material quirúrgico adaptado, ha vuelto prácticamente obsoleta la cavoscopia clásica con retracción del velo, practicada por vía bucal.

VÍA BUCAL ASISTIDA

La incisión del velo sobre la línea media a nivel del rafe medial o incluso su deinserción del paladar duro, como se practica para la velofaringoplastia, da un acceso visual directo a la rinofaringe, pero este acceso es siempre limitado y se reserva para algunos tumores benignos poco frecuentes.

ACCESOS QUIRÚRGICOS AL CONTENIDO DE LA RINOFARINGE

Se trata en primer lugar de vías transfaciales y accesoriamente de la vía transpalatina.

■ *Vía paralateronasal de Moure y Sébileau* [in 2, 3, 16]

Incisión

Se secciona la inserción alofacial en su origen, se rodea el ala de la nariz en el surco alofacial, se continúa hacia arriba en un plano facial en dirección al canto interno por delante del cual se pasa para terminar encima del mismo, verticalmente, un poco por debajo de la arcada superciliar, sin doblar hacia ella *(fig. 1)*.

1 *Incisión paralateronasal de Moure-Sébileau.*

La sección se realiza hasta el plano óseo y se acompaña de un legrado subperióstico que expone sucesivamente la rama ascendente del maxilar, el hueso propio de la nariz hasta su sutura opuesta hacia adentro y hasta la sutura nasofrontal hacia arriba y, finalmente, el contorno del orificio piriforme. Es necesaria una sección franca de los tejidos blandos del surco alofacial para apoyarse sobre el borde del orificio piriforme, atravesar el triangular y llegar a la línea media, lo que permite la báscula del colgajo hacia el lado opuesto. Hacia arriba, el raspador encuentra el reborde orbitario, del ángulo superointerno, donde existe la resistencia de la inserción de la polea del oblicuo mayor, a un buen cuarto interno del reborde inferior donde se inserta el músculo lagrimal. La disección es difícil, se debe tener cuidado de no perforar la periórbita.

Dominique Stoll : *Professeur des Universités, praticien hospitalier.*
Hervé Chambrin : *Chef de clinique des Universités, assistant des Hôpitaux.*
Gilles Dolivet : *Interne des Hôpitaux.*
Hôpital Pellegrin-Tripode, place Amélie-Raba-Léon, 33076 Bordeaux cedex.

El canto interno se despega con raspador y las vías lagrimales se desplazan de su surco. Su aislamiento en la entrada al canal lagrimonasal permite una sección franca. Esta maniobra permite finalizar el despegamiento del periostio orbitario a nivel del suelo, luego a nivel de la pared interna, donde es necesaria la coagulación bipolar de los paquetes vasculonerviosos etmoidales anterior y posterior y, finalmente, a nivel de un quinto interno de la pared orbitaria superior.

En ese momento se puede completar la exposición raspando la inserción de la mejilla en la cara anterior del maxilar, respetando el nervio infraorbitario.

El tamaño del colgajo es unívoco. Comprende la pared anterior del seno maxilar, el reborde orbitario interno, el surco lagrimal óseo, la unión etmoidofrontal, identificada con respecto a las arterias etmoidales, la sutura nasofrontal y la sutura de los huesos propios *(fig. 2).*

Este colgajo, preparado con fresa y completado con osteótomo, debe ser despegado a nivel del orificio piriforme de la unión anterior de la pared interna del seno maxilar. Evidentemente, se conserva para volverlo a colocar ulteriormente.

Tras su ablación, existen tres posibilidades en función de la exposición que se desee:

— la simple luxación de la pared interna del seno maxilar alrededor de una charnela inferior da una buena visión sobre el cavum;

— su ablación definitiva con el cornete adyacente, que mejora la visión sobre la arcada coanal;

— la etmoidectomía, de delante atrás dentro de los límites seguros que definen hacia arriba el paso etmoidal y hacia abajo el despegamiento suficientemente amplio del suelo orbitario y hasta el esfenoides que se abre muy fácilmente, que expone la región alta del cavum.

La prolongación a la región pterigomaxilar sólo plantea el problema de la destrucción de la pared posterior del seno maxilar, fácil y prudente por la proximidad de los vasos maxilares internos.

Reconstrucción

— *Lagrimal*: la vía lagrimal debe conectarse libremente a la neocavidad maxilar subyacente. Se destruirá entonces por fresado toda proximidad ósea molesta.

— *Canto*: es difícil determinar el lugar de su refijación, incluso en caso de marcado previo. A menudo, el ojo redondo que resulta del defecto de refijación es inexistente o discreto en el postoperatorio. Su fijación no tiene influencia sobre la función lagrimal (el músculo lagrimal se destruye).

— *Colgajo óseo*: se fija clásicamente con tres hilos metálicos.

— *Tejidos blandos*: son cuidadosamente ajustados para garantizar la cicatrización ulterior.

Evidentemente, es absolutamente indispensable un taponamiento exhaustivo no compresivo de la órbita.

Esta vía de acceso, cuyo inconveniente teórico es una cicatriz transfacial, tiene pocas secuelas estéticas; su inconveniente principal es la desactivación de la bomba lagrimal, con una epífora definitiva en la mayoría de los casos. Permite acceder, en condiciones de excelente seguridad, a casi todas las extensiones, incluso pterigomaxilares, de los fibromas nasofaríngeos (estadio I a IIc de Sessions). Siempre puede asociarse a una vía neuroquirúrgica subtemporal en caso de emergencia transcraneal (estadio III).

■ *Vía gingivosublabial transmaxilar de Rouge-Denker* [6, 16, 18]

— Esta vía proporciona una exposición análoga a la de la vía paralateronasal del cavum, la región pterigomaxilar y eventualmente del cuerpo del esfenoides. La diferencia es que se trata de una vía de acceso sin conservación ósea, por lo tanto, con mayor riesgo de secuelas.

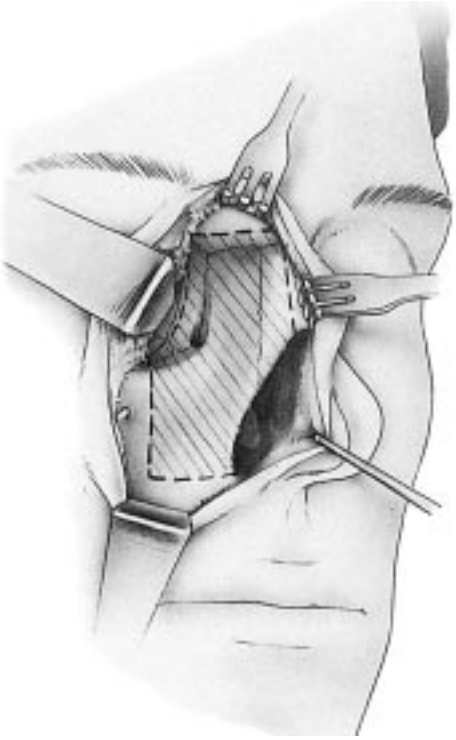

2 *Colgajo nasomaxilar.*

— Tras infiltración vasoconstrictora de la región vestibular, se incide la mucosa vestibular hasta el hueso maxilar, a 1 cm por encima de los cuellos dentarios, horizontal, desde el segundo molar de un lado a un punto situado a varios centímetros de la línea media del lado contralateral.

— *Legrado* de la fosa canina, continuado hacia arriba hasta el nervio infraorbitario y hacia adentro hasta el orificio piriforme y la espina nasal; se raspa también la mucosa nasal, del lado interno del orificio.

— *Trepanación* y *apertura* del seno maxilar extendida a toda la pared anterior y al orificio piriforme progresivamente, respetando los ápex dentarios y el nervio infraorbitario. (Es conveniente la realización de un colgajo, pero por lo general se trata de una resección sin conservación ósea) *(fig. 3).*

— *Resección* del tabique intersinusonasal con los cornetes, inferior y medio. Después del despegamiento subperióstico y subpericondral, a partir del orificio piriforme, desinserción del septum de su base y luxación en la fosa nasal contralateral (modificación de Rouge). Se obtiene así un amplio acceso sobre el cavum, que puede ser extendido a la zona pterigopalatina contigua por trepanación de la pared posterior del seno maxilar cualquiera que sea el procedimiento. Por supuesto, la arteria maxilar interna, muy cercana, y sus ramas deben ligarse con sutura o clip de manera preventiva.

Esta vía de Rouge-Denker puede prolongarse hacia arriba, si es necesario, resecando la rama ascendente del maxilar y una parte del hueso propio de la nariz y realizando una etmoidectomía más o menos completa. Se mejora así la visión sobre el esfenoides.

— El *cierre* es muy sencillo a nivel del vestíbulo bucal tras la reposición del tabique septal. Por supuesto, es indispensable un taponamiento hemostático.

Esta vía tiene indicaciones análogas a la precedente, permite tratar las extensiones esfenoidales y pterigomaxilares de los fibromas nasofaríngeos. La elección depende en gran medida de cada escuela.

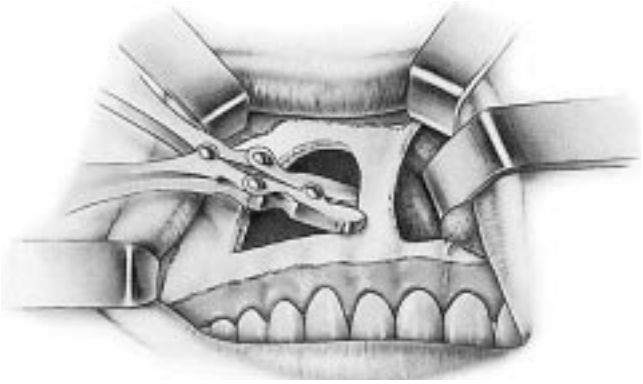

3 *Acceso vestibular antronasal de tipo Rouge-Denker. Vía transpalatina de Wilson.*

Vía transmaxilonasal bilateral [16]

Utiliza el principio del trazado de una fractura de tipo Lefort I que separa la infraestructura del maxilar, representada por la meseta palatodentaria, de sus superestructuras.

Incisión: comprende dos incisiones vestibulares situadas 1 cm por encima del borde gingival, de los caninos a los últimos molares, a partir de las cuales se realiza una tunelización de la mucosa del suelo nasal, de la cara lateral del rail premaxilo-maxilovomeriano y de la región del meato inferior.

A continuación, se realizan cinco osteotomías, tocando la pared anteroexterna del seno maxilar, su pared interna y el rail septal.

Se realiza una osteotomía posterior, que separa de cada lado el proceso pterigoideo de la tuberosidad maxilar. Esta maniobra permite bascular la meseta palatodentaria y, tras la sección de un colgajo de mucosa del suelo nasal, de uno o de ambos lados, da una buena visión sobre la zona del cavum. Al final de la intervención, se fija la meseta maxilopalatina por osteosíntesis y se coloca un bloqueo maxilomandibular.

Esta vía, de uso poco frecuente en nuestra especialidad, no parece tener ventajas de exposición suficientes como para justificar su elección, sobre todo en los fibromas nasofaríngeos.

Vía transpalatina de Wilson [16, 24]

Enfermo instalado en posición de Rose-separador de Killner.

— *Incisión* hasta el plano óseo palatino, comenzando detrás de la parte más alejada del borde gingival superior, pasando a 4 o 5 mm de la arcada dentaria, dibujando una V medial abierta por delante para respetar el conducto palatino anterior y llegando al lado opuesto en un punto simétrico *(fig. 4)*.

— *Legrado* del plano fibromucoso, iniciado a nivel de su parte posterolateral, por su mayor resistencia, respetando los pedículos palatinos posteriores.

— *Despegamiento* de un gran colgajo palatino hasta el borde posterior del paladar óseo. Se puede obtener una visión más importante con la destrucción de la pared posterior del conducto palatino posterior por fresado, lo que permite desplazar el velo hacia el fondo de la cavidad quirúrgica, después de haber cortado el gancho del pterigoideo *(fig. 5)*.

— Despegamiento de la mucosa del suelo de las fosas nasales sobre 2 cm hacia delante.

— *Resección* de la parte posterior del paladar óseo, sobre la misma distancia, incluso de una parte del septum óseo.

— *Incisión* de la mucosa nasal a ras del borde posterior del paladar restante, lo que permite la individualización de colgajos mucosos nasales con charnelas en declive, que pueden reclinarse hacia atrás, y un acceso al orificio coanal y al cavum. Este acceso es limitado, suficiente para pequeños fibromas puramente coanales (estadio I de Sessions) [21].

El cierre se efectúa en dos tiempos:

— cierre del colgajo nasal;

— reposición de la fibromucosa palatina con puntos separados.

4 *Trazado de la incisión mucosa.*

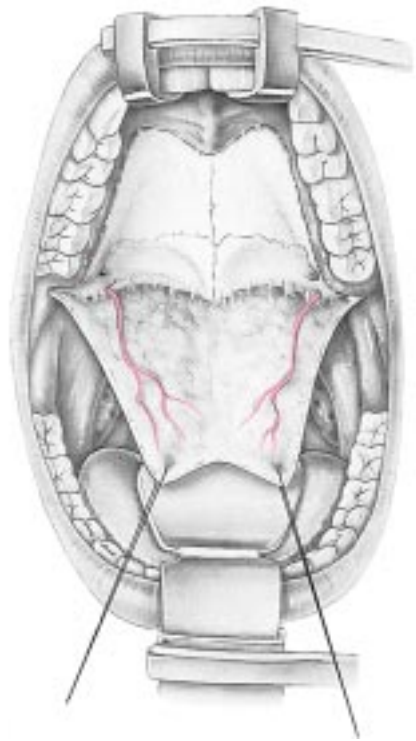

5 *Levantamiento del colgajo fibromucoso. Posición quirúrgica.*

VÍAS DE ACCESO A LAS PAREDES LATERALES Y POSTERIORES DE LA RINOFARINGE [5]

Estas vías transbucales o basicraneales se utilizan menos y se reservan para la reintervención de pequeñas lesiones tumorales del cavum y sobre todo para el tratamiento de las extensiones, en particular laterales, de los fibromas nasofaríngeos en la fosa subtemporal cuando ya no parecen accesibles con seguridad vascular por vías menos traumáticas como la vía paralateronasal. Algunos tumores, esencialmente basicraneales, extendidos secundariamente a la pared lateral de la rinofaringe o incluso algunas recidivas subtemporales de los tumores parotídeos pueden justificar estas vías.

■ *Vía transmandibular medial* [4, 12, 13]

Esta vía, descrita inicialmente por Biller, permite acceder a la pared lateral de la rinofaringe, a través de la región paraamigdalina, hasta la base del cráneo, con una visión limitada, que puede mejorarse por la asociación de una vía palatina fácilmente realizable. Permite, por definición, el control de una extensión moderada a la fosa infratemporal. Es la menos traumática, por ser la más anatómica de las vías de acceso a la pared lateral y posterior del cavum. Tiene la ventaja de no requerir la disección del VII par, indispensable en las vías descritas más adelante.

Técnica

— *Posición quirúrgica*: el paciente se instala en decúbito dorsal; es necesaria una traqueotomía previa.

— *Incisión*: es de tipo Sébileau, de la punta de la mastoides hasta el hueso hioides, extendida a la sínfisis mentoniana, que rodea con sección medial del labio inferior *(fig. 6).*

— *Exposición cervical*: se levanta el colgajo, llevando el platisma por encima del reborde mandibular. La rama mentoniana del VII par se respeta.

Los obstáculos para un desplazamiento lateral de la hemimandíbula se eliminan:

— sección de las inserciones hioideas de los músculos estilohioideo y digástrico, liberación del borde inferior de la glándula submaxilar;

— sección de la inserción hioidea del milohioideo y luego del rafe medial que lo une al opuesto.

Se identifica el eje vasculonervioso del cuello y sus eferentes (nervio espinal, nervio hipogloso).

Mandibulotomía medial después del despegamiento subperióstico y subgingival

A continuación se corta sagitalmente el suelo bucal entre las carúnculas salivales y luego la incisión transfixiante se inclina para seguir en el suelo bucal hasta la base del pilar anterior, dejando hacia adentro el nervio lingual y hacia afuera el conducto de Wharton. La hemimandíbula puede entonces desplazarse hacia afuera, dependiendo de la laxitud del pterigoideo medio. Tras la ligadura de la carótida externa que impide la separación, el espacio paraamigdalino se abre y se vacía de su contenido graso, descubriendo hacia adentro la perifaringe recubierta por el estilofaríngeo por detrás y el estilogloso por delante *(fig. 7).*

La incisión se continúa a lo largo del pilar anterior, hasta detrás del último molar, permitiendo así abrir el espacio paraamigdalino en continuidad con el espacio paraamigdalotubárico. Se individualiza sobre el pterigoideo medio el nervio lingual que se sigue y que indica, por definición, la fosa infratemporal con el agujero oval *(fig. 8).* La sección del pterigoideo medial abre el espacio, da acceso a la pared lateral del cavum, recubierta por el periestafilino lateral por encima del constrictor superior. La sección de los músculos periestafilinos y de la trompa permite movilizar la faringe hacia el lado opuesto. Siempre debe tenerse en cuenta la relación con la parte alta del espacio retroestiloideo, esencialmente con la carótida interna.

6

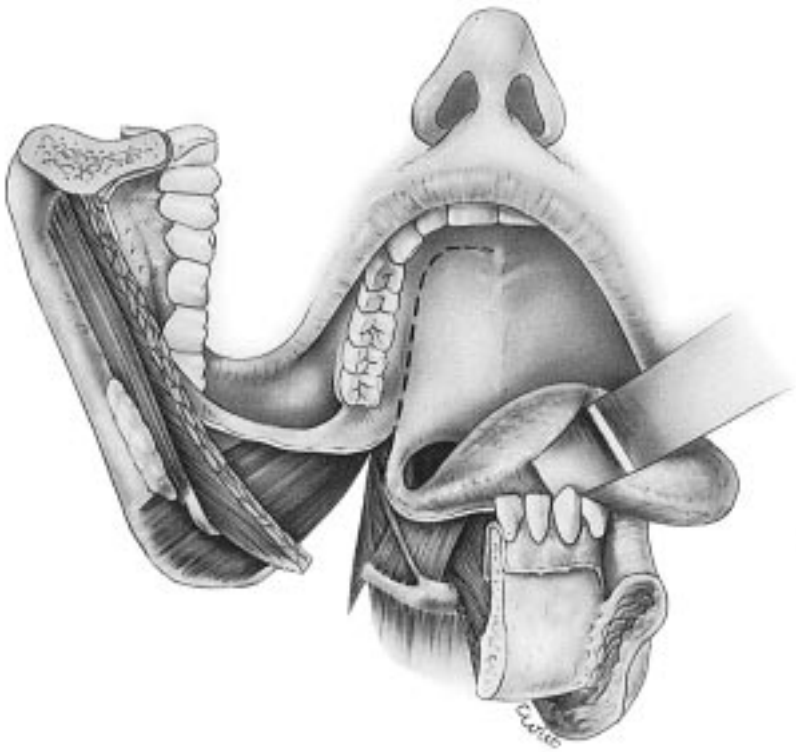

7

6 *Vía cervicotransoral. Incisión cutánea.*
7 *Vía cervicotransoral con mandibulotomía medial de Biller.*

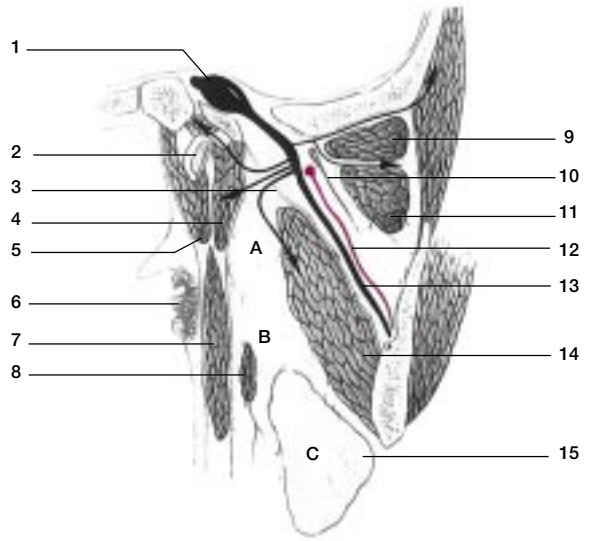

8 *Corte del espacio paraamigdalotubárico y de la pared lateral del cavum. Aplicación a la vía de Biller (según Rouvière).*
1. Nervio trigémino
2. Trompa de Eustaquio
3. Ligamento pterigoespinoso de Civimini
4. Músculo periestafilino lateral
5. Músculo periestafilino medial
6. Amígdala palatina
7. Músculo constrictor superior de la faringe
8. Músculo estilogloso
9. Haz esfenoidal del pterigoideo lateral
10. Aponeurosis pterigotemporomandibular
11. Haz pterigoideo lateral
12. Arteria dentaria interna
13. Nervio dentario inferior
14. Músculo pterigoideo medial
15. Glándula submaxilar
A. Espacio paraamigdalotubárico
B. Espacio paraamigdalino
C. Compartimiento submaxilar

Cierre

El principio es similar al de una vía de Trotter (suelo y osteosíntesis mandibular con placa atornillada).

Variantes

La más corriente es la prolongación de la incisión del pilar anterior de la amígdala hacia adentro y a lo largo de los cuellos dentarios sobre la fibromucosa palatina y hasta la línea media; permite despegar un colgajo palatino, seccionando la arteria palatina posterior y, según el procedimiento de ausencia de conservación ósea descrito con respecto a la vía de Wilson, acceder a la coana.

Inconvenientes

El único inconveniente definitivo es la otitis serosa en caso de sección de los periestafilinos y de la trompa. La colocación de un aereador permite resolver este problema. La cicatriz labial es considerable.

■ *Vía preauricular subtemporal* [9, 13, 19, 20]

Esta vía, descrita por Sekhar y adaptada por Samii, puede utilizarse en la reintervención de pequeñas lesiones carcinomatosas de la pared lateral del cavum y en las extensiones infratemporales de algunos fibromas nasofaríngeos. Numerosos obstáculos se oponen a la penetración hacia el cavum; de la superficie a la profundidad son:

— las ramas superiores del VII par;
— los complejos osteomusculares cervicocondíleos, coronoidales y cigomáticos;
— la saliente del suelo de la fosa temporal;
— las ramas del V3, incluso del V2.

Técnica

— *Posición quirúrgica*: el paciente se instala en decúbito dorsal, con la cabeza girada del lado opuesto, aproximadamente 30° con respecto al plano sagital.
— *Incisión*: se trata de una incisión de parotidectomía clásica, prolongada hacia arriba y hacia adelante en dirección a la línea media a nivel de la unión de las regiones frontal y temporal *(fig. 9)*.
— *Colgajo*: en la parte inferior, es el de una parotidectomía, en la parte superior, se trata de un colgajo cutáneo levantado a ras de la fascia temporal y luego en subperióstico en el límite anterior de esta fascia.
— *Disección*: el paquete vasculonervioso del cuello se identifica y se marca. Se aísla el tronco del nervio facial y sus ramas superiores. A continuación, se realiza un legrado subperióstico y la sección del arco cigomático lo más lejos posible hacia adelante; hacia atrás, por delante de la articulación temporomandibular. Pediculización sobre el masetero del arco cigomático que se reclina hacia abajo. Sección de la apófisis coronoides y del músculo temporal asociado, que se reclinan hacia arriba. Eventualmente resección del cóndilo, siempre necesaria para exponer la parte alta del espacio retroestiloideo así como el paquete vasculonervioso (y liberando el obstáculo del pterigoideo lateral que se puede suprimir).
— *Fresado* de la protuberancia de la fosa temporal que forma una saliente sobre la fosa infratemporal, hasta exposición de la duramadre. Esta maniobra permite exponer el foramen espinoso, reparo de la arteria meníngea media, y luego el foramen oval (V3) *(fig. 10)*. El fresado de la raíz de la pterigoides permite exponer el agujero redondo mayor (V2) si es necesario. La carótida interna, a la entrada en su canal, permanece por detrás de los elementos anteriormente descritos. La pared lateral del cavum es accesible, tapizada hacia arriba por los músculos tubarios y la trompa, oculta por delante por el ala externa de la pterigoides que se fresa.
— *Cierre*: la abertura faríngea se cierra por un colgajo pediculado musculoaponeurótico del temporal; la cavidad quirúrgica se rellena con grasa abdominal. El músculo temporal se reinserta previa osteosíntesis de la coronoides, también se realiza la osteosíntesis del arco cigomático y del masetero.
— *Secuelas*: son mínimas, esencialmente de orden masticatorio, las secuelas auditivas dependen de las lesiones ocasionadas a la trompa y sus músculos. El nervio facial es una preocupación permanente. Las indicaciones de esta vía de acceso son esencialmente las mismas que las de la vía precedente, pero su elección procede de la necesidad de un primer control de las estructuras nerviosas y vasculares de la región paracavernosa.

■ *Vía infratemporal de Fisch de tipo C* [7, 8, 13]

Esta vía, que implica un acceso infratemporal a partir de una petrectomía parcial y del sacrificio del oído medio, proporciona condiciones de exposición análogas a la vía de Sekhar. Aunque Fisch la indica para grandes fibromas nasofaríngeos, esta vía de tipo C parece ser limitada en cuanto al acceso de la pared lateral de la rinofaringe, debido a las secuelas principalmente auditivas y faciales y a la amplitud de la exposición.

9 *Vía de Sekhar. Incisión cutánea.*

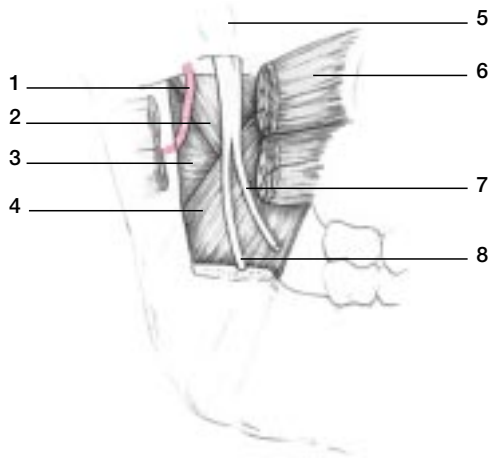

10 *Esquema de la región interpterigoidea*
1. Arteria meníngea media
2. Músculo tensor del velo
3. Músculo constrictor superior de la faringe
4. Músculo pterigoideo medial
5. Nervio mandibular
6. Músculo pterigoideo lateral
7. Nervio lingual
8. Nervio alveolar inferior

Vías de acceso a la orofaringe [15, 17]

DEFINICIÓN ANATÓMICA

La orofaringe comunica por delante con la cavidad bucal a través del arco de los pilares anteriores del velo del paladar, que constituye el istmo de las fauces, y por atrás con la hipofaringe, de la que la separa un plano teórico horizontal que pasa por las astas mayores del hueso hioides. Está, además, separada del cavum por un plano igualmente teórico que pasa por el borde superior del arco anterior de la primera vértebra cervical. Desde un punto de vista práctico, esta región incluye la región amigdalina propiamente dicha, la base de la lengua, las valéculas y la epiglotis suprahioidea. Las vías de acceso permiten o no un acceso extendido a las regiones inmediatamente adyacentes y serán entonces clasificadas en vías de acceso limitado y vías de acceso amplio.

VÍA NATURAL ENDORAL

Sus indicaciones son, además de la endoscopia, las intervenciones programadas, amigdalectomía, veloplastia, etc., que no se tratarán aquí, las intervenciones de exéresis atípicas limitadas y adaptadas a circunstancias no codificables (tumores benignos, reintervenciones oncológicas).

AYUDAS PARA LA VÍA ENDORAL

Son esencialmente la técnica de Sorensen y la comisurotomía de Jaeger. Su utilización es limitada en la práctica. La primera mejora el acceso endobucal a la zona de la base de la lengua, la segunda desplaza lateralmente el ángulo de trabajo [22].

Técnica de Sorensen

La protracción de la lengua se mejora por:
— la sección completa de los genioglosos, mediante un acceso transmucoso transversal, por detrás de las carúnculas salivales;
— la sección musculomucosa de los pilares anteriores de la amígdala.
Un hilo de tracción pasado por el cuerpo de la lengua permite traccionar el órgano liberado para ver mejor la región de su base.

Comisurotomía de Jaeger

Consiste en seccionar horizontalmente la mejilla a partir de la comisura labial aprovechando la zona de Friteau, teóricamente exenta de ramas del nervio facial. Sus resultados estéticos son discutibles, a pesar de los diferentes artificios de marcado de los bordes labiales; es muy poco utilizada.

ACCESO CERVICAL A LA PARED LATERAL DE LA OROFARINGE Y DE LA REGIÓN BASILINGUAL

El acceso a esta región, que comprende principalmente la amígdala palatina, la fosa amigdalina, los pilares del velo del paladar, el surco glosoamigdalino y la base de la lengua, puede subdividirse en acceso limitado y en acceso amplio.

Acceso limitado a la parte inferior de la pared lateral de la orofaringe

Este acceso, que expone la región basilingual baja, la valécula y la epiglotis suprahioidea, choca con el teórico obstáculo hioideo. Puede extenderse sin dificultad a la zona de los tres pliegues, incluso a la parte alta del seno piriforme, a costa de una exéresis parcial del ala tiroidea. Las indicaciones puramente oncológicas de este tipo de acceso son limitadas, esencialmente por razones carcinológicas. La realización previa de una traqueotomía es indispensable.
— *Posición quirúrgica*: sábana arrollada bajo los hombros, cabeza girada hacia el lado opuesto.
— *Incisión*: depende mayormente de la intención de la intervención, va de una cervicotomía preesternocleidomastoidea centrada en el hueso hioides a las incisiones más amplias, en función de las costumbres del equipo (L de Paul-André, Sébileau).
Por debajo del platisma, la disección se desarrolla por delante del esternocleidomastoideo a través del plano venoso del tronco de Farabeuf, cuyos afluentes se ligan. Hacia arriba, se identifica el vientre posterior del digástrico con el nervio hipogloso mayor inmediatamente subyacente. La arteria lingual, adyacente al nervio, debe ser ligada.
El nervio laríngeo superior se descubre a continuación en la bisectriz clásica del ángulo formado por la carótida externa hacia atrás y la arteria lingual hacia arriba. El borde externo del omohioideo completa por abajo un triángulo de acceso que está limitado por arriba por el digástrico y por detrás por el paquete vasculonervioso.

El asta mayor del hueso hioides se denuda de sus inserciones musculares superiores e inferiores con bisturí eléctrico; se hace lo mismo con el asta superior del cartílago tiroides.

— *Resección:* abertura de la faringe verticalmente entre el nervio laríngeo superior hacia abajo y el hipogloso mayor hacia arriba, por detrás del extremo posterior del asta mayor del hueso hioides *(fig. 11).*

Con esta configuración de incisión, nos situamos por encima del pliegue faringoepiglótico identificado por el nervio laríngeo superior que constituye la mayor parte.

— *Cierre*: se efectúa en uno o dos planos, musculares y mucosos; drenaje aspirativo de Redon, cierre de la piel y del platisma en dos planos separados.

■ *Acceso amplio a la pared lateral de la orofaringe y a la zona basilingual*

Estos accesos pueden ser subdivididos en tres tipos según la actitud, definida previamente y confirmada en la intervención, con respecto a la mandíbula.

Faringectomía subangulomaxilar

La posición quirúrgica, las incisiones posibles y la disección son totalmente idénticas a las descritas en cuanto al acceso limitado a la parte inferior de la pared lateral. La celda amigdalina es simplemente despegada del plano del pterigoideo medial hasta el velo. Se tiene entonces a la vista la pared lateral de la orofaringe, del pliegue faringoepiglótico por abajo hasta la ojiva amigdalina por arriba y el surco amigdalogloso por delante. La indicación de este tipo de vía de acceso que conserva la pared mandibular está restringida a algunas lesiones carcinológicas muy superficiales.

Faringectomía transmandibular

Elimina el obstáculo mandibular y da un acceso directo y amplio a la zona del espacio paraamigdalino así como a la pared lateral de la orofaringe. Es la vía de acceso habitual, cuya indicación casi exclusiva es oncológica y basada en la invasión mandibular frecuente en este tipo de lesión, así como en la necesidad constante de radioterapia postoperatoria.

— *Posición quirúrgica*: en decúbito dorsal con la cabeza girada hacia el lado opuesto al cirujano, una sábana enrollada bajo los hombros permite el vaciamiento ganglionar.

— *Incisión*: la elección de la incisión tiene en cuenta el vaciamiento ganglionar siempre asociado, se trata de una incisión de Paul André, o bien de una de Sébileau, prolongada o no según Latyshevsky al mentón y al labio inferior, o a la clavícula según Carrega.

— *Colgajo*: se trata de un gran colgajo cutáneo reforzado por el platisma. La rama inferior del nervio facial es respetada o no, según el tipo de vaciamiento ganglionar. Este colgajo se levanta hasta el borde inferior de la mandíbula, de la región parotídea a la sínfisis mentoniana.

La cara externa de la mandíbula se raspa desde la sínfisis hasta el ángulo, con hemostasia de delante atrás del pedículo mentoniano y de los vasos faciales y sección a ras del hueso de la inserción del masetero, luego, localización y ligadura de la carótida externa.

Se libera así la unión del vestíbulo bucal a la mandíbula. En el paciente dentado, el fondo de saco vestibular se incide paralelamente a la mandíbula, de atrás hacia delante, hasta aproximadamente 1 cm por delante del primer premolar. Una contraincisión a la altura del segundo premolar sube sobre la encía hacia el cuello de este diente y sigue hasta la parte anterior del cuello del primer premolar. Se prepara así un pequeño colgajo con charnela anterior de mucosa vestibular que servirá para asegurar la sutura durante el cierre.

Después de un legrado del lado lingual de la región parasinfisaria y de la extracción del primer premolar, la sección mandibular se efectúa a este nivel. La movilización de la hemimandíbula es entonces posible y se secciona el suelo bucal a distancia conveniente del hueso hasta la región del trígono donde la sección de la mucosa bucal se une a la sección del vestíbulo, lo que permite liberar la rama horizontal y acceder al ángulo interno de la mandíbula donde se seccionan, a ras del hueso, las inserciones del pterigoideo interno. El legrado se continúa sobre las dos caras de la rama vertical mandibular y se secciona la inserción del músculo temporal sobre la apófisis coronoides. Entonces el cóndilo es luxado fuera de la cavidad glenoidea y, después de seccionar las diferentes inserciones pterigoideas laterales, la mandíbula se extrae fácilmente. Es necesario hacer la hemostasia de las venas pterigoideas, del pedículo dentario inferior y tener cuidado con el pedículo maxilar interno.

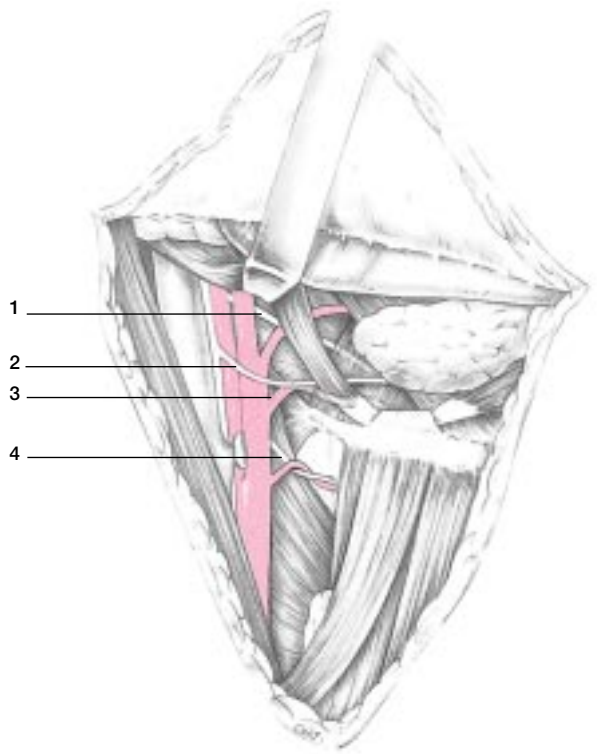

11 *Faringotomía lateral alta.*
1. Nervio lingual
2. Nervio hipogloso
3. Arteria lingual
4. Nervio laríngeo superior.

En el paciente dentado, la cavidad bucal está ampliamente expuesta y es fácil el control de una eventual resección de la orofaringe. En el paciente desdentado, el despegamiento de los fondos de saco vestibulares y del lado gingival de la rama horizontal puede efectuarse sin apertura de la cavidad bucal. En todos los casos, la pared lateral de la orofaringe queda expuesta muy ampliamente, recorrida por el nervio glosofaríngeo y la arteria palatina ascendente.

— *Cierre*: no será descrito aquí puesto que depende ampliamente de la resección efectuada y puede ir del cierre borde con borde, muy raramente posible, a la utilización habitual de colgajos, principalmente miopectorales.

Faringectomía transmandibular conservadora

Esta técnica deriva en gran parte de la precedente y se caracteriza por una mandibulotomía única y paramedial sin mandibulectomía. Esta mandibulotomía preserva la función

masticatoria por la conservación de la mayoría de los músculos masticatorios así como la inervación alveolar y mentoniana en lo posible [10].

Deriva de la constatación de que la invasión oncológica del ángulo mandibular óseo en los cánceres de la pared lateral de la orofaringe es poco frecuente. Sus indicaciones son las mismas que las de la técnica precedente. Su validación se efectúa en peroperatorio.

— *Incisión*: se trata por lo general de una incisión de tipo Latyshevsky clásica o modificada, que circunscribe la zona del hemimentón. La factibilidad de la intervención es inmediatamente verificada incidiendo el periostio a lo largo del borde basilar mandibular, en la región angular, y raspando el músculo pterigoideo medial que luego se empuja hacia atrás con el dedo. La facilidad de esta maniobra valida el principio de la preservación.

La mandibulotomía se efectúa idealmente después de una desperiostización vestibular y basilingual limitada por delante del agujero mentoniano.

Se secciona la inserción mandibular del milohioideo y se incide el suelo según las necesidades. El desplazamiento lateral de la mandíbula abre la región paraamigdalina y permite una exéresis en excelentes condiciones de la pared lateral de la orofaringe y de la lengua, incluso de la pared posterior.

— *Cierre*: plantea los mismos problemas que en caso de supresión de la mandíbula. La osteosíntesis mandibular se efectúa con placa.

ACCESO LIMITADO A LA ZONA MEDIAL DE LA PARED ANTERIOR O POSTERIOR DE LA OROFARINGE

Estos accesos son una solución cómoda para el tratamiento de los tumores benignos de la base de la lengua y de la valécula. Sus indicaciones son raras.

■ *Vía transhioidea medial* [25]

— *Incisión cutánea*: es una transversal a la altura del espacio tirohioideo.

— *Disección*: después de la hemostasia de las venas yugulares anteriores, los músculos infrahioideos superficiales y profundos se desprenden de su inserción hioidea. Individualizada la membrana tirohioidea, se buscarán lateralmente los pedículos laríngeos superiores.

Lateralmente, por encima del extremo del asta mayor del hueso hioides, se localiza el hipogloso mayor y la arteria lingual, la cual puede ligarse de manera preventiva.

La sección de la membrana tirohioidea da acceso al tejido graso del compartimiento hiotiroepiglótico que se secciona en dirección al fondo de la valécula, que se libera con tijeras sobre la línea media y lateralmente según las necesidades. La apertura de la mucosa faríngea permite una buena visión de la región epiglótica y de la base de la lengua.

— *Cierre*: se efectúa en tres planos sobre un drenaje aspirativo.

— *Variante*: es posible resecar, provisoria o definitivamente, el hueso hioides, parcial o totalmente, o simplemente seccionarlo sobre la línea media. La traqueotomía no es estrictamente indispensable en esta operación, salvo casos particulares.

■ *Vía transmandibular de Trotter* [23]

Su principio es permitir el acceso, en un plano «avascular» y directamente, a las lesiones mediales de la pared anterior o posterior de la orofaringe. Esta vía ofrece una visión superior a la precedente, pero a cambio de secuelas antiestéticas en el labio inferior y el mentón. Por lo tanto, sus indicaciones son muy limitadas; está prácticamente reservada para los grandes tumores benignos de la base de la lengua (tiroides linguales).

Es indispensable la traqueotomía peroperatoria, al igual que la preparación previa de la cavidad bucal.

— *Incisión*: medial y única, va del labio inferior, que atraviesa tras una identificación cuidadosa, al borde superior del cartílago tiroideo. Una vez realizada la hemostasia de las arterias coronarias, la incisión se continúa hasta el hueso mandibular y luego divide la región submentoniana, haciendo aparecer el rafe medial milohioideo, el cuerpo del hueso hioides y la línea blanca cervical.

La mandíbula se secciona sobre la línea media con una sierra oscilante. La puesta en tensión de los dos fragmentos permite seccionar, entre los dos orificios salivales de los conductos de Wharton, el suelo bucal y luego, siempre sobre la línea media, la lengua móvil (plano avascular teórico). La separación progresiva de los bordes de sección permite el avance translingual hasta la valécula si fuese necesario.

— *Variante*: es posible seccionar sobre la línea media el cuerpo del hueso hioides para mejorar la exposición.

— *Cierre*: la lengua se cierra con puntos separados, la mandíbula con una o dos placas moldeadas y atornilladas.

Vías de acceso a la hipofaringe [1, 15, 17]

VÍAS NATURALES

Son las de la hipofaringoscopia, acto específico debido al uso del laringoscopio ORL. En efecto, sólo este instrumento permite la exploración de los senos piriformes y sobre todo de la región retrocricoidea, en condiciones que no ofrecen ni la esofagoscopia rígida, ni el fibroscopio esofagogástrico.

VÍA PERCUTÁNEA

Su principio es la colocación de una sonda de alimentación enteral, que reduce los inconvenientes de una sonda nasogástrica clásica. La técnica se ejecuta con anestesia general e intubación con un laringoscopio de tipo MacIntosh con pala recta y una sonda metálica rígida, curva, hueca en su extremo (generalmente una sonda uterina). La sonda se sitúa a nivel de la pared lateral de la hipofaringe y el cirujano gira el extremo, por debajo del asta mayor del hueso hioides, en dirección a la superficie cutánea, por delante del paquete vasculonervioso. Es fácil entonces incidir la piel sobre el extremo hueco de la sonda uterina, exteriorizarla e introducir la sonda gástrica que se fija, siendo retirado el conjunto en la faringe. Se empuja la sonda de alimentación bajo control faringoscópico al esófago y al estómago [11].

VÍAS QUIRÚRGICAS [24]

En la mayoría de los casos, el acceso a la hipofaringe se realiza a través de la laringe en el marco de la laringectomía total o parcial. Las vías de acceso limitadas a la faringolaringe se reducen en la práctica a las vías laterales que permiten igualmente el acceso a la pared posterior.

■ *Faringotomía lateral baja*

Es la continuación de lo que ha sido descrito con respecto a la faringotomía alta lateral con indicaciones oncológicas de la misma naturaleza. La posición quirúrgica y la incisión son análogas. El centrado de la disección se traslada hacia abajo, entre el asta mayor del hueso hioides y el cricoides por abajo.

Después de la incisión de la aponeurosis cervical superficial en el borde anterior del esternocleidomastoideo, se ligan las ramas del tronco de Farabeuf, principalmente la vena tiroidea superior y la vena lingual.

La sección del vientre anterior del omohioideo abre la aponeurosis cervical media. La identificación de puntos de referencia carotídeos hacia atrás y de la arteria lingual hacia arriba permite individualizar el paquete vasculonervioso laríngeo superior entre el asta mayor hioidea y el borde superior del cartílago tiroides. Una vez ligadas las arterias y venas tiroideas, el lóbulo tiroideo se desplaza fácilmente hacia abajo, exponiendo el ala tiroidea y, por detrás de ella, la pared lateral de la hipofaringe por debajo del nervio laríngeo superior que marca el pliegue faringoepiglótico.

Se obtiene fácilmente una exposición más amplia de la pared lateral del seno piriforme resecando una parte del ala tiroidea después de haberla limpiado por legrado subperióstico (a partir de una incisión sobre su borde libre posterior y superior) del revestimiento mucoso, sobre su cara interna y del revestimiento muscular, sobre su cara externa.

El acceso a la pared posterior sólo plantea el problema del despegamiento retrofaríngeo que se efectúa con el dedo.

— *Variante*: este acceso puede ser bilateral, esencialmente en la cirugía de exéresis circular de la hipofaringe. Las reglas son las mismas que para el acceso unilateral y se recordará la importancia, para la deglución futura, de los nervios laríngeos superiores.

— *Cierre*: sin particularidades.

■ *Acceso a la zona del músculo cricofaríngeo*

Este acceso tiene una sola función en la práctica, la sección del músculo de la boca del esófago (divertículo de Zenker, espasmo de la boca).

— *Posición quirúrgica*: se trata de un decúbito dorsal, con la cabeza girada hacia el lado derecho, dado que la intervención se efectúa por la izquierda por razones anatómicas.

— *Incisión cutánea*: arciforme o recta, comienza a nivel del esternocleidomastoideo y se centra a nivel de la región del anillo cricoideo.

— *Disección*: después de la incisión de la aponeurosis cervical superficial a nivel del borde anterior del esternocleidomastoideo, se localiza el omohioideo y por consiguiente la aponeurosis cervical media que se abre.

Se reclina el lóbulo tiroideo hacia delante, después de seccionar la vena tiroidea media, mientras que el separador protege el eje yugulocarotídeo por detrás. Se localiza fácilmente la región traqueoesofágica, eventualmente el nervio recurrente izquierdo, en el ángulo traqueoesofágico, el músculo cricofaríngeo se reconoce por sus inserciones cricoideas y sus fibras abiertas en abanico con base mayor hacia atrás. La miotomía se realiza con bisturí en el sentido craneocaudal hasta obtener el plano submucoso.

— *Cierre*: sin particularidades.

Cualquier referencia a este artículo debe incluir la mención del artículo original: Stoll D, Chambrin H et Dolivet G. Voies d'abord du pharynx. Encycl Méd Chir (Editions Scientifiques et Médicales Elsevier SAS, Paris, tous droits réservés), Techniques chirurgicales - Tête et cou, 46-270, 1993, 8 p.

Bibliografía

[1] **BALLANTYNE AJ.** Principles of surgical management of cancer of the pharyngeal walls. Cancer **1967** ; 20 : 663-667

[2] **BEBEAR JP, STOLL D, DARROUZET V.** Total ethmoidectomy for malignant tumors of anterior skull base. In : Samii ed. Surgery of the sella region and the paranasal sinuses, IVth International Congress of the Skull Base Study. Springer-Verlag. New York. **1989**

[3] **BEBEAR JP, STOLL D, DARROUZET V.** L'ethmoïdectomie totale par voie mixte rhinoneurochirurgicale pour les tumeurs malignes de l'étage antérieur. 14 ans d'expérience. 62 cas. Rev Laryngol **1990** ; 111 : 203-206

[4] **BILLER HF, SHUGAR JM, KRESPI YP.** A new technique for wide field exposure of the base of the skull. Arch Otolaryngol **1981** ; 107 : 698-702

[5] **CARRAU RL, MYERS EN, JOHNSON JT.** Management of tumors arising in the parapharyngeal space. Laryngoscope **1990** ; 100 : 583-589

[6] **DENKER A.** Zur radikal Operation des chronischen kieferhöhlen Empuyems. Arch Laryngol (Berlin) **1905** ; 17 : 221

[7] **FISCH U.** The infratemporal fossa approach for nasopharyngeal tumors. Laryngoscope **1983** ; 93 : 36-44

[8] **FISCH U.** Infratemporal fossa approach type C (ch 5). In : Fisch U, Mattox D eds. Microsurgery of the skull base. Georg Thieme-Verlag. Stuggart. **1988**

[9] **GARTH CLOSE L, MICKEY BE, SAMSON DS, ANDERSON RG, SCHAEFFER SD.** Resection of upper aerodigestive tract tumors involving the middle cranial fossa. Laryngoscope **1989** ; 95 : 908-914

[10] **GEHANNO P, COSTE A, DEPONDT J, GUEDON C, VIALLARD D.** Pharyngectomie latérale transmandibulaire conservatrice (PLTC) dans les cancers de la paroi oropharyngée latérale. Ann Oto-Laryngol (Paris) **1990** ; 107 : 101-106

[11] **JOHN DG, FIELDER CP.** The feeding pharyngostomy : an alternative approach to enteral feeding. J Laryngol Otol **1991** ; 105 : 451-453

[12] **KRESPI YP.** Lateral skull base surgery for cancer. Laryngoscope **1989** ; 99 : 514-524

[13] **LEGENT F, LACCOURREYE H et coll.** La fosse infratemporale. Rapport à la Société française d'Oto-Rhino-Laryngologie et Pathologie cervico-faciale. Arnette. Paris. **1991**

[14] **McNEILL R.** Surgical management of carcinoma of the posterior pharyngeal wall. Head Neck Surg **1981** ; 3 : 389-394

[15] **PORTMANN M, GUERRIER Y.** Traité de technique chirurgicale ORL et cervico-faciale. Tome 3 : Pharynx et larynx (Guerrier Y). Masson. Paris. **1977**

[16] **PORTMANN M, GUERRIER Y.** Traité de technique chirurgicale ORL et cervico-faciale. Tome 2 : Nez et face. Masson. Paris. **1978**

[17] **REDON H, DUPAS M, SINGIER JM, FASANO JJ, SALLE P.** Nouveau traité de technique chirurgicale. Tome 1 : Tête et cou. Masson. Paris. **1972**

[18] **ROUGE.** Nouvelle méthode pour le traitement chirurgical de l'ozène. Rouge, Dubois. Lausanne. **1873**

[19] **SAMY LL, GIRGIS IH.** Transzygomatic approach for nasopharyngeal fibromata extra-naso-pharyngeal extensions. J Laryngol Otol **1965** ; 79 : 782-795

[20] **SEKHAR LN, JANECKA IP, JONES NF.** Subtemporal infratemporal and basal subfrontal approach to extensive cranial base tumours. Acta Neurochir **1988** ; 92 : 83-92

[21] **SESSIONS RB, WILLS PI, ALFORD BR, HARRELL JE, EVANS RA.** Juvenile nasopharyngeal angiofibroma : radiographic aspects. Laryngoscope **1976** ; 86 : 2-18

[22] **TROTOUX J, GEOFFRAY B, FABRE A.** Voies d'abord du pharynx. **Encycl Med Chir** (Paris, France). Oto-Rhino-Laryngologie. 20496 A^{10}. **1985** ; 10 p

[23] **TROTTER W.** Malignant disease of the hypopharynx. Treatment by excision. Laryngol Otol **1932** ; 47 : 252-258

[24] **WILSON CP.** Observations on the surgery of the nasopharynx. Ann Otol Rhinol Laryngol **1957** ; 66 : 5-40

[25] **ZIETELS SM, VAUGHAN CW, TOOMEY JM.** A precision technique for suprahyoid pharyngotomy. Laryngoscope **1991** ; 101 : 565-566